

عملیات مامایی

جلسه دوم

دکتر پیمان رحیمی

متخصص مامایی و بیماریهای تولیدمثل دام

استادیار گروه علوم درمانگاهی ، دانشکده دامپزشکی ، دانشگاه رازی ، کرمانشاه

پست الکترونیک: drp.rahimi@gmail.com

نیمسال اول تحصیلی 1398-99

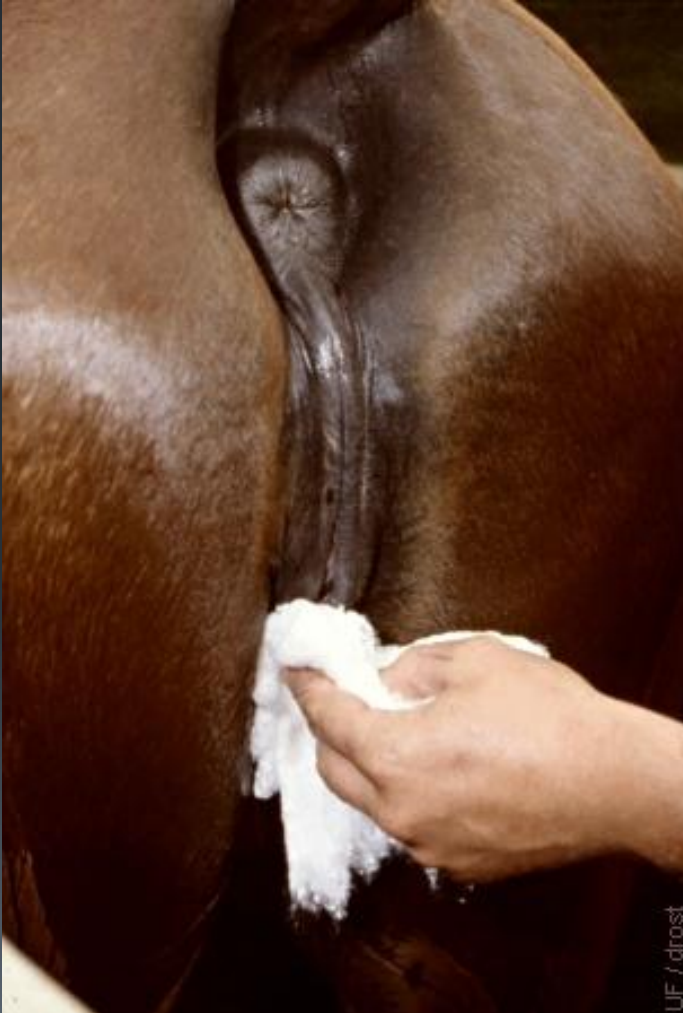معاینات مامایی اسب

❑ اخذ تاریخچه

- ✓ سن
- ✓ آبستنی و زایمانهای قبلی
- ✓ تاریخ آخرین زایش
- ✓ عفونتهای رحم
- ✓ مدت زمان و فصل جفتگیری قبلی

❑ بازرسی عینی و مهبل

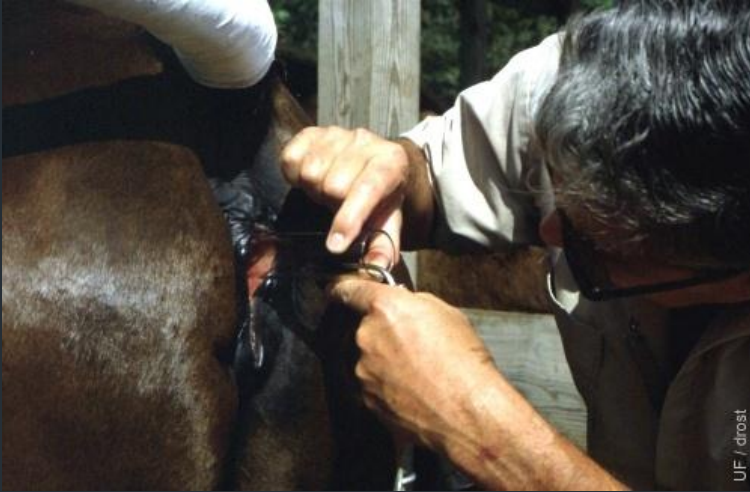- ✓ شکل دستگاه تناسلی
- ✓ ترشحات فرج
- ✓ واژینوسکوپی



واژینوسکوپی

انواع واژینوسکوپ:

پلاستیکی، شیشه ای، فلزی، کاسلیک (بهترین)



یافته های واژینوسکوپی

مرحله لوتئال: مخاط رحم صورتی کمرنگ و نسبتاً خشک، گردن رحم بسته و برآمده بداخل واژن - شبیه غنچه گل رز: (Rosebud)

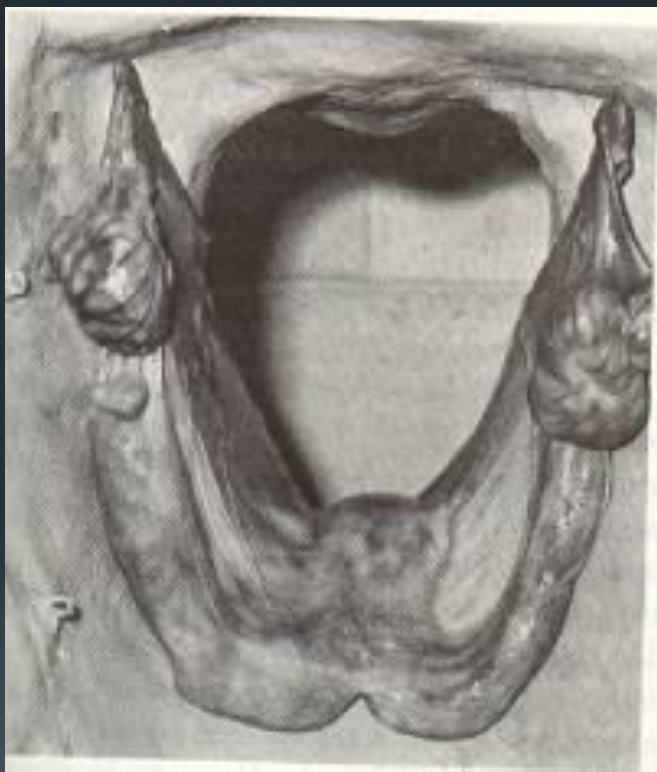فحلی: گردن رحم شل میشود - شبیه گل رز پژمرده (Wilted Rose)

آبستنی: مخاط مهبل کدر، کم خون، خشک و بشدت خشن - گردن رحم کم و بیش شل و با ترشحات چسبناک پوشیده شده است.

تشخیص آبستنی به کمک معاینه رکتال

تخمندان مارکر است.

دستگاه تناسلی مادیان T شکل است.

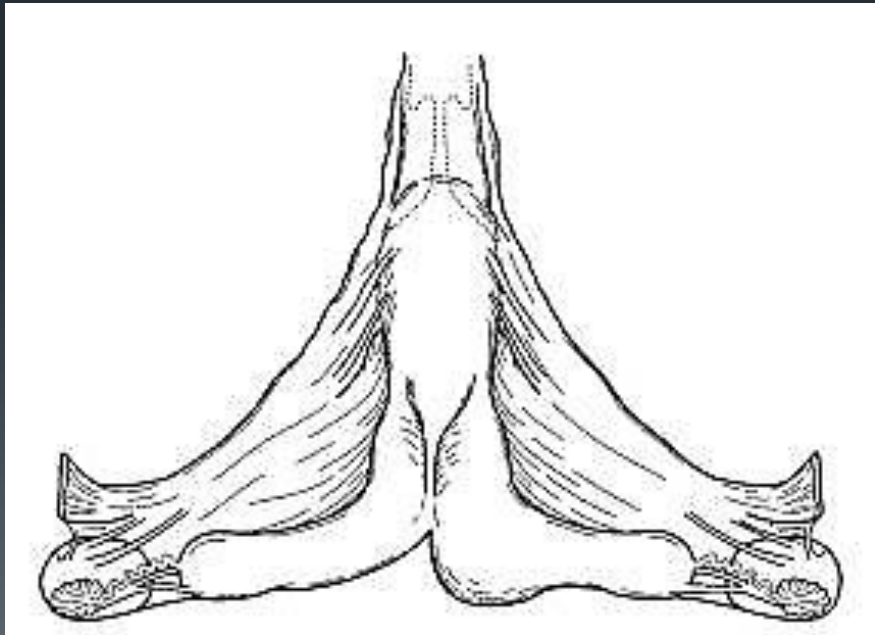


تغییرات رحم در آبستنی:

- ۱- بزرگ شدن رحم
- ۲- تموج
- ۳- پرده های فتوس
- ۴- هیپرتروفی شریان
- ۵- موقعیت رحم (تا ۶۰ روزگی لگنی است)
- ۶- موقعیت تخمدان

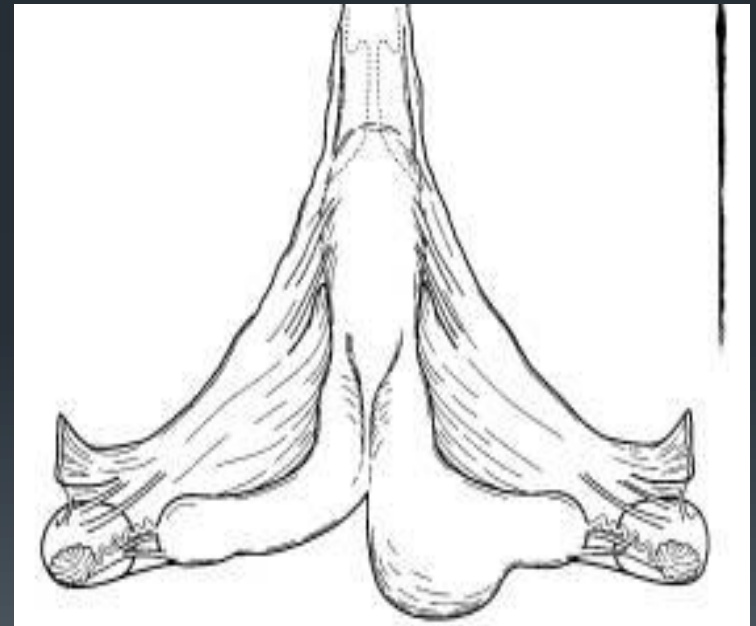
۴هفتگی

- زودترین زمان ممکن برای تشخیص
- برآمدگی کروی محدود بقطر ۲-۳ سانتیمتر در جهت بطنی و یک سوم پائینی شاخ (معمولا راست)
- تونوس رحم زیاد است.



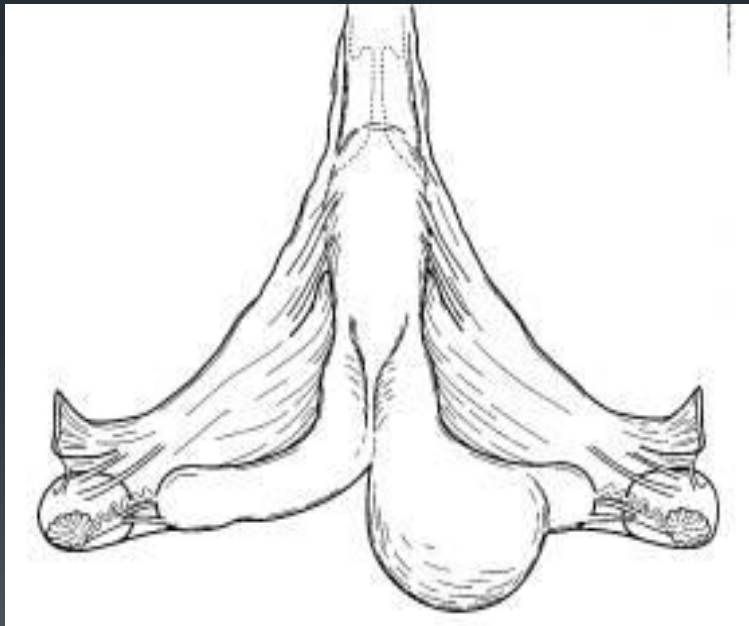
۵ هفتگی

- اتساع به اندازه توپ گلف
- تموج قسمت متسع

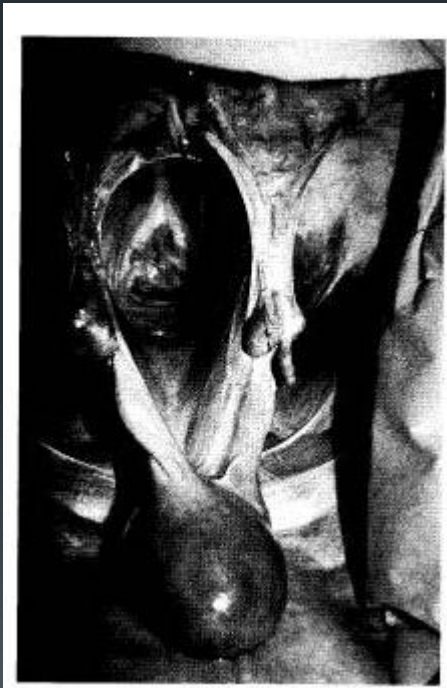

۶ هفتگی

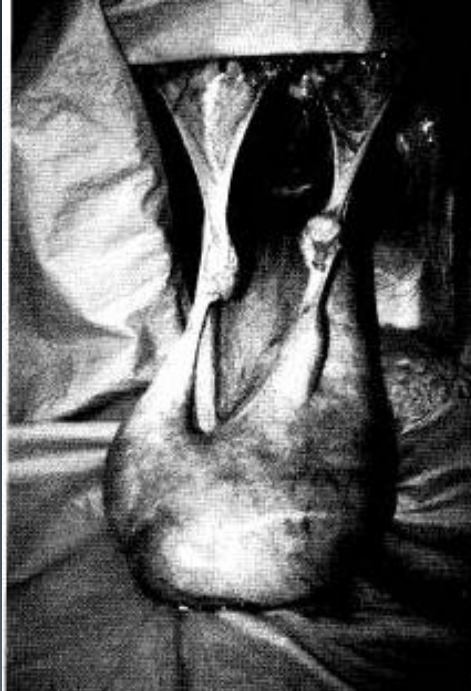- اتساع به اندازه تخم مرغ در محل اتصال شاخ رحم و بدنه



- برآمدگی بدنه رحم را فرا میگیرد
- موقعیت رحم هنوز لگنی است
- نیمی از برآمدگی در بدنه رحم قرار میگیرد.
- اندازه برآمدگی به اندازه توپ فوتبال آمریکاییست.



- تمام بدنه رحم درگیر است.
- رحم شروع به پایین رفتن میکند.
- رحم هنوز کاملا پایین نرفته و لمس فتوس امکان پذیر است.
- تخمدانها و لیگامنت پهن هم به سمت حفره شکمی کشیده میشوند.



۷-۵ ماهگی

۷ ماهگی تا زایمان

■ فریمیتوس واضح است.

■ رحم شروع به بالا آمدن میکند.

تشخیص تفریقی

- مثانه پر از ادرار
- تموج خم لگنی کلون
- تومور تخمدانی

